4

(Aus dem pathologischen Institute zu Bonn.)

Ueber

Adenome der Nieren.

Inaugural-Dissertation

zur

Erlangung der Doctorwürde

bei der

hohen medicinischen Facultät

der Rheinischen Friedrich-Wilhelms-Universität zu Bonn

eingereicht

am 7. August 1885

von

Karl Wiefel
aus Wengern.

Mit 5 Figuren im Text.

Bonn,
Universitäts-Buchdruckerei von Carl Georgi.
1885.

Unsere Kenntnisse von den Geschwülsten der Niere haben durch die Untersuchungen von Grawitz[1]), nach denen versprengte Nebennierenabschnitte die Grundlage für die Entwickelung von Tumoren abgeben können, eine wichtige Erweiterung erfahren. Die fraglichen Neubildungen müssen auf der einen Seite gegen die Lipome der Niere, mit denen sie meist zusammengeworfen wurden, auf der anderen Seite gegen die echten Adenome scharf abgegrenzt werden.

Da die Beobachtungen von Grawitz bisher die einzigen geblieben sind, so verlohnten sich weitere Untersuchungen. Ich ergriff daher gern die Gelegenheit, eine Reihe von Geschwülstchen der Niere, die mir vom hiesigen pathologischen Institute zur Verfügung gestellt wurden, auf die Angabe von Grawitz zu prüfen. Doch bevor wir zur Beschreibung dieser Tumoren übergehen, wird es sich empfehlen, auf die Ausführungen des genannten Autors etwas genauer einzugehen:

Die „sogenannten Lipome", welche viel häufiger als die wirklichen sich an der Niere vorfinden, sind kleine, rundliche, selten den Umfang einer Kirsche überschreitende Geschwülste, die dicht unter der Nierenkapsel gelegen sind, so dass sie bei der äusserlichen Betrachtung wegen ihrer differenten Farbe auffallen. Meist liegen sie im Niveau der Nierenrinde oder ragen doch nur wenig über dieselbe her-

1) Die sogenannten Lipome der Niere. Virchow's Archiv. 93. S. 39.

vor. Wegen ihrer rundlichen Gestalt sieht man an der intakten Niere nur ein Kugelsegment, und erkennt erst auf dem Durchschnitte ihre ganze Grösse. Von dem übrigen Nierengewebe heben sie sich mit scharfer Grenze ab und lassen nicht selten einen deutlichen Raum von grauem, fibrösem Aussehen erkennen. Bezüglich ihrer Farbe unterscheiden sie sich von der gelblichen des Fettgewebes und erinnern mehr an die weisse Gehirnsubstanz; an den Rändern herrscht zuweilen ein röthlicher Farbenton. Ihr Aussehen hat viele Aehnlichkeit mit markigen Krebsen oder Sarkomen; auch sind sie wie diese weich und brüchig und quellen bei leichtem Druck über die Schnittfläche hervor. Neben diesen oberflächlichen Tumoren findet man öfters gleichartige mehr in der Tiefe des Nierengewebes.

Die mikroskopische Untersuchung frischer Schnitte zeigt grössere, rundliche oder abgeplattete Fetttropfen und kleinere, welch letztere deutlich im Inneren von Zellen liegen. Daneben sieht man rundliche und spindelförmige Anhäufungen ganz kleiner Fettpartikelchen. In dem mehr oder weniger spärlichen Zwischengewebe verlaufen die Gefässe und zwar in um so geringerer Anzahl, je reichlicher der Fettgehalt ist. Dass es sich dennoch nicht um ein Lipom handelt, geht daraus hervor, dass die Fettzellen so verschieden gross sind, dass die traubige Anordnung so undeutlich ist, dass die Fetttropfen leicht zusammenfliessen und dass die nicht fetthaltigen Zellen oft gruppenweise ohne Intercellularsubstanz ähnlich den Epithelien aneinander liegen.

Behandelt man nun das Präparat mit absolutem Alkohol, um das Fett zu extrahiren, und färbt die gewonnenen Schnitte, so sieht man, dass nur ein geringer Bruchtheil des Fettes sich in den erwähnten spindel- oder sternförmigen Bindegewebskörperchen befindet. Dagegen treten dort, wo man die grossen Tropfen sieht, polygonale oder kubische, zuweilen unregelmässig eckige und zackige Zellen hervor mit einem oder zwei grossen Kernen, die ein oder zwei

glänzende Kernkörperchen enthalten. Gewöhnlich sind diese Zellen gruppenweise oder in länglichen Reihen angeordnet mit einem zarten Zwischengewebe. Nicht alle polygonalen Zellen enthalten Fett, sondern daneben finden sich Gruppen und Züge von eckigen oder rundlichen Zellen, die kein Fett führen, sondern zart granulirt erscheinen. An frischen Schnitten ist das fetthaltige Geschwulstgewebe, wie schon makroskopisch sichtbar, scharf gegen das der Niere abgegrenzt, bei mit Alkohol extrahirten gilt dies nur von dem Parenchym, während das interstitielle Gewebe nicht zu trennen ist. An der Geschwulstperipherie trifft man häufig auf grössere Gefässe, die umgeben sind von spindelförmigen Zellen mit fibrillärer Zwischensubstanz.

Die Kapsel der Geschwulst, die wahrscheinlich dem interstitiellen Nierengewebe ihren Ursprung verdankt, zeigt ein verschiedenes Verhalten. Sie ist verschieden dick, zuweilen reich an Spindelzellen, zuweilen von derberer Beschaffenheit. In dickeren Kapseln findet man weitklaffende Gefässlumina, mehr oder weniger geschrumpfte Glomeruli und in den angrenzenden Schichten der Niere auch bei geringer Entwickelung der Hülle stets eine Vermehrung von Kernen. An der Grenze des Tumors trifft man ferner Harnkanälchen an, deren Epithel in der Regel fettig oder körnig zerfallen ist.

Aus diesen Strukturverhältnissen folgert Grawitz, dass es sich trotz des Fettgehaltes der Tumoren nicht um wahre Lipome handeln könne. Wegen der Aehnlichkeit vielmehr, welche diese Zellen hinsichtlich ihrer Form und Anordnung mit epithelialen Elementen und zwar besonders mit dem Drüsengewebe besitzen, hat Klebs sich veranlasst gesehen, Geschwülste wie die oben beschriebenen als adenoma carcinomatodes unter dem Kapitel der Nierenadenome abzuhandeln. Ungefähr derselben Ansicht ist auch Sturm. Auch er nimmt an, dass die Züge der epithelähnlichen Zellen direkt aus gewucherten Harnkanälchen entstehen, deren

Epithel sich vermehrt und seitliche, anfangs hohle, später durch weitere Wucherung solide Zapfen treibt, die sich zu Carcinomen umwandeln. Wenn sich nun aber auch der Zusammenhang des interstitiellen Nieren- und Geschwulstgewebes nachweisen lässt, so steht dieser für die zelligen Gebilde durchaus nicht fest, ja er ist vielmehr wegen der meist vorhandenen fibrösen Kapsel sogar unwahrscheinlich. Ferner spricht auch der Umstand, dass die Zellen der Geschwulst nicht mit denen der Harnkanälchen übereinstimmen, gegen ihre Abstammung von den letzteren. Wo Harnkanälchen in der Nähe des Geschwulstgewebes liegen, zeigen sie zuweilen unregelmässige Wucherungen und gehen schliesslich zu Grunde oder zerfallen körnig und werden oft, bevor sie noch ganz resorbirt sind, von der Wucherung erreicht.

Neuerdings hat sich auch Sabourin der Auffassung von Klebs und Sturm angeschlossen. Um den Ursprung der Geschwulstzellen aus den Harnkanälchen zu erklären, nimmt er eine Umwandlungsfähigkeit der Nierenepithelien an, die er zuerst zu zarten grosskernigen Rundzellen degeneriren und dann in die mannigfaltigsten Zellformen übergehen lässt.

Auch diese Auslassungen der genannten Autoren sprechen, wie Grawitz meint, dafür, dass die fraglichen Geschwülste keine Adenome oder Cancroide der Niere sind. Ueberhaupt ist das Anfangsstadium dieser Tumoren noch nicht gesehen und die Herkunft der epithelialen Elemente noch unerklärt.

Das Resultat nun, welches Grawitz bei der Untersuchung derartiger Neubildungen aufgefunden hat, ist, dass ihre Entstehung auf abgesprengte Stücke der Nebennieren zurückzuführen sei. Die Gründe, welche ihn zu dieser Ansicht veranlassten, erläutert er durch die Beschreibung zweier einschlägigen Fälle und fasst sie schliesslich in folgenden Punkten zusammen:

1. Die Geschwülste liegen dicht unter der Kapsel, wo

bekanntlich abgesprengte Teile vom Nebennierengewebe nicht selten angetroffen werden.

2. Die Beschaffenheit der Zellen spricht gegen ihren Ursprung aus den Epithelien der Harnkanälchen.

3. Der Fettgehalt der Zellen ist in der Rindensubstanz der Nebenniere ein ganz regelmässiger Befund, während eine Fettinfiltration an den Epithelien der Harnkanälchen, ohne dass diese zu Grunde gehen, nicht vorkommt. Ferner aber fanden sich alle Tumoren bei alten Leuten, bei denen die Nebennierenrinde gewöhnlich viel Fett enthält.

4. Die Geschwulstkapsel sowohl bei der struma als bei den nicht weiter entwickelten Nebennierenstückchen kann sehr wohl durch eine Zellwucherung im interstitiellen Nierengewebe hervorgegangen sein. Meist enthält sie grössere Blutgefässe.

5. Die reihenweise Anordnung der Zellen in den drüsenähnlichen Abschnitten entspricht dem Bilde der Nebennierenrinde, während die unregelmässigen kleinen Zellengruppen in den mittleren Theilen an die Marksubstanz der Nebenniere erinnern.

Gehen wir nunmehr zur Untersuchung der uns vorliegenden Tumoren über, so werden wir folgende Verhältnisse antreffen.

An einer Niere, die sonst nichts Abnormes bietet, fanden sich zwei Tumoren. Der grössere derselben liegt dicht unter der tunica albuginea und lässt diese Stelle heller erscheinen als die umgebende Nierenoberfläche, über welche er nur unbedeutend prominirt. Legt man einen Schnitt senkrecht zur Oberfläche durch die Geschwulst, so findet man, dass dieselbe eine rundliche Gestalt von etwa sieben Millimeter im Durchmesser hat und nach der Tiefe zu, gegen die Marksubstanz, leicht keilförmig ist. Auf der Schnittfläche ist der Unterschied der Färbung noch deutlicher als auf der Nierenoberfläche: der Tumor erscheint hellgrau und grenzt sich scharf gegen das dunklere Nierengewebe ab.

Betrachtet man nun Schnitte des in Alkohol aufbewahrten Tumors bei schwacher Vergrösserung, so fällt die Begrenzung desselben gegen die Nierenoberfläche auf: nur auf der höchsten Kuppe des Tumors ist er allein von der tunica albuginea bedeckt, von den Seiten dagegen schiebt sich das Nierengewebe spitzkeilförmig zwischen beide und zwar erkennt man an der Basis des Keils das noch wenig oder gar nicht veränderte Nierengewebe, während nach der Spitze zu das interstitielle Bindegewebe auf Kosten des funktionirenden Parenchyms zunimmt. Weitere Einzelheiten geben sich in der Begrenzung des Tumors gegen das Gewebe der Niere zu erkennen, in dem er eingebettet liegt. Der grössere Theil der Geschwulstperipherie stösst nämlich ohne jede Vermittelung an das umgebende Nierenparenchym und zwar so, dass das Gewebe der Neubildung direkt an die Wand der Harnkanälchen und die Glomeruli anstösst. Nur an wenigen begrenzten Stellen der Geschwulstperipherie findet sich eine derbfaserige, kernarme Kapsel. Von dieser Kapsel, oder wo sie fehlt, von dem angrenzenden Nierengewebe nimmt die kernreiche, faserige Stützsubstanz der Geschwulst ihren Ausgang. An der Grenze sind die Glomeruli in Schrumpfung begriffen und die Harnkanälchen zusammengepresst.

Was die Zusammensetzung der Neubildung anbetrifft, so ist diese eine ziemlich gleichmässige. Man bemerkt verschieden grosse und verschieden gestaltete Hohlräume. In der Färbung existirt zwischen dem normalen Gewebe und dem der Geschwulst ein bedeutender Unterschied: letzteres erscheint viel intensiver gefärbt als die umgebende Niere.

Wendet man stärkere Vergrösserung an, so lässt sich an dem Aufbau der Geschwulst noch Folgendes wahrnehmen (Fig. 1). Von den peripheren Theilen und zwar von dem interstitiellen Gewebe, respective von der fibrösen Kapsel, gehen mehr oder weniger breite, aus faserigem Bindegewebe bestehende Züge in den Tumor hinein. Dieses Bindegewebe

Adenom der Niere. Von der kernreichen Kapsel ziehen derbere Züge in den Tumor hinein, von denen zartere Sprossen in die Hohlräume (a) vorspringen. Einzelne dieser Sprossen sind quer durchschnitten (b).

Fig. 1.

enthält Spindelzellen und nur spärlich hier und da Rundzellen. In den Randtheilen finden sich auch Gefässe; doch sind dieselben nur in geringer Anzahl vorhanden und besitzen ein geringes Kaliber. Die erwähnten zarten Züge im Inneren des Tumors stehen mit einander in reichlicher Verbindung und auch die einzelnen Hauptstämme anastomosiren unter sich. Auf diese Weise entstehen die auch schon bei schwacher Vergrösserung zu sehenden Hohlräume. Weiterhin gehen aber auch von den Zügen, d. h. also von den Wandungen der Hohlräume viel zartere Stränge in jene hinein, die sich dann baumartig verästeln oder regellos anastomosiren oder spitz endigen.

Die Hohlräume sind ausgekleidet mit einem einschichtigen Epithelbelag. Manche der Maschen sind so eng, dass sich die freien Oberflächen der Epithelien berühren; die Mehrzahl jedoch zeigt sich als kleinere oder grössere Lumina.

Die einzelnen ziemlich grossen Zellen sind von kubischer, stellenweise leicht cylindrischer Gestalt und haben eine gewisse Aehnlichkeit mit dem Epithel der geraden Harnkanälchen. Sie sitzen den bindegewebigen Zügen un-

vermittelt auf und sind gegen das Lumen der Hohlräume zu, indem sie sich verjüngen, durch seichte Einschnitte von einander getrennt; selten bildet ihre oberflächliche Begrenzung eine gerade Linie. In ihrem basalen Theile tragen diese Bekleidungszellen einen grossen körnerreichen Kern, der sich stärker färbt als der der umgebenden Harnkanälchenepithelien.

Der zweite Tumor derselben Niere ist etwa halb so gross wie der beschriebene, ebenfalls von kugeliger Gestalt und stösst mit einem Abschnitte an die Rinde. In der ganzen Ausdehnung der Peripherie umgiebt ihn eine hellgraue, ungefähr 0,5 mm breite Zone. Der Tumor hat ein weissliches Aussehen.

Bei schwacher Vergrösserung sieht man denselben allseitig von einer ziemlich gleichmässig dicken und im allgemeinen sehr zellreichen Kapsel umschlossen. Nur an einer Stelle ist ihre Continuität unterbrochen und hier stösst unmittelbar das Gewebe des Tumors und der Niere aneinander. Da sich die Kapsel durch ihre Färbung deutlich vom Tumor wie von der Niere abhebt, so ist eine scharfe Abgrenzung möglich: gegen die letztere findet sie in einer kreisförmigen Linie statt, während sie gegen den ersteren sehr unregelmässig ist, da der Tumor Ausläufer in die Kapsel hineinsendet. An einer der Oberfläche der Neubildung nahe gelegenen Stelle sieht man diese durch einen sehr starken fibrösen Strang in zwei Hälften zerlegt. In der Kapsel selbst, zum Theil an ihrem Rande, zum Theil mitten in ihr, trifft man Glomeruli an, die bis gut auf die Hälfte ihrer normalen Grösse komprimirt erscheinen. Ferner finden sich hier mehrfach Stellen, die sich durch ihre Färbung deutlich als Geschwulstgewebe zu erkennen geben, denen aber in dem Schnitte jede Verbindung mit dem Haupttumor fehlt, so dass man es wohl mit Querschnitten der oben erwähnten Ausläufer zu thun hat.

Ueber den Charakter des Geschwulstgewebes erhält

man durch die schwache Vergrösserung nur wenig Aufschluss, die starke dagegen gewährt folgendes Bild. Die Kapsel besteht aus einem sehr starren, fibrösen Gewebe, das an den meisten Stellen einen grossen Reichthum sowohl an spindelförmigen wie rundlichen Zellen aufzuweisen hat; an andern Stellen finden sich nur Spindelzellen in sehr spärlicher Anzahl. Die erwähnten Partien der Kapsel, die in ihrer Farbe mit dem Tumor übereinstimmen, enthalten dieselben Kerne wie jener und zeigen eine rundliche oder längliche Gestalt; aber auch jetzt kann man keinen Zusammenhang mit der Hauptmasse nachweisen. Fernerhin liegen in dem fibrösen Gewebe einzelne grössere Gefässe eingebettet. Wie bei dem zuerst beschriebenen Tumor ziehen auch hier von der Kapsel bindegewebige Stränge in das Innere hinein; doch lassen sich dieselben wegen des ausserordentlichen Kernreichthums nicht mit der Deutlichkeit wie bei jenem verfolgen. Lücken finden sich nur in geringer Anzahl und sind klein. Als Bekleidung der Stützsubstanz tritt ein einschichtiges Epithel auf, dessen tief roth gefärbten, grossen Kerne am Grunde der Zelle liegen. In den Lücken trifft man oft rundlich angeordnete Zellhaufen an, die sich durch ihr aus fibrösem Gewebe bestehendes Centrum als Querschnitte von Adenomsprossen ansprechen lassen.

Ein dritter Tumor fand sich in der Niere einer alten Frau. Auf der Oberfläche tritt er nur als ein gelber Fleck von einem Millimeter Durchmesser hervor und erweist sich auf dem Schnitt als etwas über Stecknadelkopf gross mit einer Andeutung von keilförmiger Verlängerung in die Tiefe der Rinde. Im übrigen grenzt sich die Geschwulst allseitig scharf ab und ist weisslich gefärbt.

Bei schwacher Vergrösserung hebt sie sich nicht allein durch die Farbe, sondern auch durch ihren Bau sehr deutlich von dem Nierengewebe ab und an manchen Stellen findet man eine Andeutung von einer Kapsel. Der Tumor

prominirt nicht über der Oberfläche. Nahe derselben liegen zwei geschrumpfte Glomeruli, von denen der eine zum grössten Theile von Geschwulstgewebe umschlossen ist. Er zeigt eine grosse Aehnlichkeit mit den beiden vorigen: auch von seiner Peripherie gehen verhältnissmässig derbe Bindegewebszüge aus, welche maschige Hohlräume und zwar ganz besonders in den Randpartien bilden. Diese Räume erscheinen von länglicher oder mehr rundlicher Form, und von ihrer Wand ziehen Fortsätze in das Lumen hinein, die sich mehrfach theilen. Nach der Mitte zu gewinnt der Tumor ein mehr kompakteres Aussehen, doch lässt sich auch hier noch die gewundene Zeichnung, bedingt durch das Bindegewebsgerüst, erkennen. Der Tunica albuginea liegt er ganz breit und unmittelbar an.

Die starke Vergrösserung zeigt, dass eine bindegewebige Lage in der Peripherie zwar überall vorhanden, aber nicht sehr dick ist und eine grosse Menge Rundzellen enthält. Glomeruli und Harnkanälchen gehen bis dicht an den Tumor heran, doch sind die ersteren stellenweise geschrumpft, letztere abgeplattet. Die derben Bindegewebszüge, welche den Tumor durchsetzen, sind reich an Spindelzellen. Ihre gröbere Anordnung war schon bei schwacher Vergrösserung sichtbar. Hinzuzufügen ist noch, dass ausser den Zügen, die als Auswüchse der Wandungen der Hohlräume mit diesen im kontinuirlichen Zusammenhange gesehen werden, man auch solche bemerkt, die, quer getroffen, im Schnitte ganz frei im Lumen der Maschen zu liegen scheinen. Diesem gesammten Stützgewebe sitzt eine einfache Lage ziemlich hoher Zellen auf, deren Begrenzung gegen die Lumina hin aus einer kontinuirlichen Linie besteht, in der die einzelnen Zellgrenzen durch leichte Einkerbungen markirt sind. Die verhältnissmässig grossen Kerne der Epithelien liegen in deren Basaltheile.

Es lässt sich nun wohl aus den vorhergehenden Schilderungen der berechtigte Schluss ziehen, dass die beschrie-

benen Neubildungen identisch sind mit denjenigen, welche Klebs [1]) und Sturm in ihren Abhandlungen für Adenome erklären. Diese Anschauung, dass es sich im vorliegenden Falle in der That um solche handele, gewinnt an Wahrscheinlichkeit noch, wenn wir die Untersuchungen von Weichselbaum[2]) und Greenish[3]) über „das Adenom der Niere“ ins Auge fassen. Nach ihnen bilden die Geschwülste durchaus keinen seltenen Sektionsbefund und sind hier nur, weil sie selten eine erheblichere Grösse erreichen und so erscheinungslos verlaufen, wie auch Grawitz anführt, keiner genaueren Beachtung gewürdigt worden. Die Kennzeichen nun, welche Weichselbaum und Greenish als die für das makroskopische Aussehen der Adenome charakteristisch anführen, finden auch auf unsere Tumoren ihre Anwendung.

Eine besondere Aufmerksamkeit haben diese beiden Autoren dem Entstehen und dem Vorkommen der Adenome gewidmet und dabei Folgendes ermittelt. Bei Individuen unter dreissig Jahren kommt die Geschwulst überhaupt nicht vor, in den beiden folgenden Decennien nur selten, dann aber, also von den fünfziger Jahren an, nimmt die Procentzahl progressiv zu. Zur Erklärung dieser Thatsache weisen Weichselbaum und Greenish auf die mit zunehmendem Alter sich mehrenden Erkrankungen an chronischer interstitieller Nephritis hin und bringen die beiden Processe in folgenden Zusammenhang. Bei vorgerückterer chronischer interstitieller Nephritis schrumpft das gewucherte Bindegewebe und ruft verschiedene Veränderungen im Nierenparenchym hervor, wodurch schliesslich die ganze Niere verkleinert wird. Es werden nämlich die Glomeruli komprimirt, desgleichen auch zum Theil die Harnkanälchen, während durch Andauern der Sekretion der noch funktionsfähigen Par-

---

1) Handb. d. pathol. Anat. Bd. I. Abth. 2, S. 614 ff.

2) Archiv der Heilk. 1875. H. 3.

3) Oesterr. med. Jahrb. 1883. H. 2.

tien eine Erweiterung oberhalb der komprimirten Stelle stattfindet. Weiterhin kann dann eine doppelte Entwickelung eintreten. Das Epithel fällt der colloiden Degeneration anheim und es bilden sich Colloidcysten, oder aber es kommt durch den Reiz der Stauung zu einer Proliferation der Epithelien und somit zur Bildung von Geschwülsten.

Dass aber die Entstehung der Adenome nicht immer auf solche Schrumpfungsvorgänge in der Niere zurückzuführen sei, das beweisen die oben beschriebenen Tumoren, die sich in Nieren ohne jedwede Spur von chronischer interstitieller Nephritis vorfanden. Anders verhält es sich mit einem Falle, den wir hier anreihen wollen, und der desshalb schon ein erhöhtes Interesse in Anspruch nimmt, weil man in ihm die allerverschiedensten Entwickelungsstadien der Adenome antrifft, wie sie bisher noch nicht beschrieben wurden.

Die Nieren stammen von einem bejahrteren Individuum, das an chronischer interstitieller Nephritis verstarb. Sie sind etwas verkleinert und tragen auf ihrer Oberfläche eine Menge gelblicher Höckerchen von sehr verschiedener Grösse: von kaum sichtbarem Pünktchen bis zum Umfange einer Erbse finden sich alle Zwischenstufen vertreten. Da wir es bei den bisher angeführten Adenomen mit bereits weiter vorgeschrittenen Stadien zu thun hatten, so wird es sich empfehlen, in dem vorliegenden Falle von diesen auszugehen, um dann successive auf die Anfangsstadien zu gelangen.

Als Repräsentanten der ersteren Art finden wir mehrere grössere Tumoren, deren Beziehung zu den Harnkanälchen sich nicht mehr deutlich nachweisen lässt und die meist durch ein derbes Bindegewebe abgegrenzt sind. Im übrigen gleichen sie den drei beschriebenen Tumoren und zeigen nur besondere Aehnlichkeit mit dem zweiten, so dass ein näheres Eingehen auf ihre Struktur nicht erforderlich ist.

Je kleiner die Tumoren sind, um so deutlicher tritt

ihre Zusammensetzung aus einzelnen Theilen hervor, nämlich aus ziemlich scharf abgegrenzten Hohlräumen, deren Inneres mit Wucherungen ausgefüllt ist. Die Wand dieser Hohlräume ist ausgekleidet mit einem grosskernigen Epithel; mit ebendemselben sind auch die ausfüllenden Wucherungen besetzt. Diese lassen, da sie dicht aneinander gelagert sind, eine genaue Analyse nicht zu, doch sieht man an der Anordnung der stark gefärbten Kerne, dass ein strangförmiges, bindegewebiges Gerüst ihrem Aufbau zu Grunde liegt. Derartige Hohlräume finden sich in einzelnen Abschnitten des Präparates zu mehreren neben einander gelegen. So trifft man in der Nähe eines grösseren Adenoms, von dem in dem Schnitte nur ein Theil zu sehen ist, und der hier nur eine dünne Kapsel mit einem Gefässe besitzt, sechs solcher Bildungen an, die bezüglich ihrer Gestalt und Grösse differiren: zwei von ihnen besitzen etwa die Weite von Harnkanälchen, eine dritte ist ungefähr auf das doppelte vergrössert; die übrigen drei Hohlräume sind stärker erweitert. In ihrem Innern sieht man die oben erwähnten Wucherungen in den vielfachsten Verschlingungen durcheinander ziehen; doch füllen sie den Raum noch nicht in der Weise aus, dass nicht der Epithelüberzug der Harnkanälchen noch deutlich von jenen zu unterscheiden wäre. Was die Gestalt der drei letzteren, stärker erweiterten Hohlräume angeht, so sind zwei von ihnen, die neben einander liegen, von rundlicher Form, der dritte dagegen, von jenen durch die drei kleinen zum Theil getrennt, zeigt ein mehr längliches und gebogenes Aussehen. In der Umgebung befindet sich ein kernreicheres oder -ärmeres Bindegewebe mit zahlreichen und weiten Gefässen, die noch reichlich Blut enthalten. Auch hier macht das Ganze wiederum den Eindruck, dass es mehrfach getroffene Windungen von Harnkanälchen sind.

In einem anderen Schnitte von demselben Tumor sieht man zwei Bildungen gleicher Art unmittelbar nebeneinander liegen. Sie besitzen die Grösse geschrumpfter Glomeruli

und auch hier lassen die Wucherungen im Inneren zwischen sich und der Wand der Harnkanälchen einen freien Raum, so dass es möglich ist, das Zellenlager der Wand sehr deutlich zu sehen. Wo die beiden Räume aneinander stossen fehlt die freie Zone und die Ausfüllungsmassen sitzen der Wandung breit auf. Ausserdem bemerkt man in dem einen von beiden noch die Durchschnitte zweier Gefässe. Auf Grund dieser Aneinanderlagerung lässt sich die Vermuthung aufstellen, dass man es an diesen Stellen mit modificirten Harnkanälchen zu thun habe. Es sei hier hervorgehoben, dass die Bilder oft das Aussehen haben wie compensatorische Hypertrophien eines umschriebenen Convolutes von Harnkanälchen, wie wir sie bei Nephritis interstitialis nach den Untersuchungen von Koester [1]) und Fortlage [2]) oft beob-

Fig. 2.

Die Durchschnitte eines gewundenen Harnkanälchens. Bei c sieht man in die Kuppe einer Windung hinein. Links frühes Stadium eines Adenoms. b ist eine bei a aus der Wand hervorgegangene Sprosse, die auf der Höhe eine Andeutung zur Zweitheilung hat.

---

1) Koester, Sitzungsber. d. Niederrh. Gesellschaft für Nat. u. Heilk. 1883.

2) Fortlage, Ueber compensatorische Hypertrophie etc. Dissert. Bonn 1883.

Fig. 3.

Harnkanälchen, in dessen Wölbung man von innen hineinsieht. Auf dem hellen Grunde heben sich mehrere einfache und verzweigte Sprossen ab, die bei b im Querschnitt getroffen wurden.

Weiter als in Fig. 2 fortgeschrittenes Stadium eines Adenoms.

achten. Auch makroskopisch konnten im frischen Zustande die vorspringenden gelblichen Höckerchen für solche compensatorische hypertrophische Parthien gehalten werden.

Einen weiteren Aufschluss erhalten wir über die Entstehung der Adenome, wenn wir uns zu einer andern Stelle des Präparates wenden (Fig. 2), die uns ein noch jüngeres Stadium vor die Augen führt: unmittelbar neben einander gelegen finden wir die Durchschnitte von Harnkanälchen. Aus verschiedenen Gründen lässt sich annehmen, dass wir es mit den Durchschnitten eines gewundenen Harnkanälchens

zu thun haben, denn der vorliegende Schnitt stammt aus einer sehr oberflächlich gelegenen Schicht der Nierenrinde, ferner aber bieten die Schnittbilder der Kanälchen ein so mannigfaltiges Aussehen, wie es nur ein gewundenes Harnkanälchen zu liefern im Stande ist. Unter den vier eingestellten Durchschnitten haben nur zwei eine runde, etwas ungleiche Umgrenzung, der dritte ist länglich, der vierte endlich gewunden. Durch die in Folge der Cirrhose hervorgerufene Stauung haben sich die Harnkanälchen ausgedehnt, und als weiteren Effekt findet man das Belagsepithel der Wandungen abgeplattet. Von Protoplasma ist in den Zellen nur wenig zu entdecken, wogegen der stark gefärbte Kern verhältnissmässig gross erscheint. Ausser der Abplattung der Epithelien hat aber auch noch eine Vermehrung derselben stattgefunden. Während normal ein Harnkanälchen acht bis zehn Zellen neben einander enthält, finden sie sich jetzt bis zur achtfachen Anzahl und noch mehr, selbst in den frühesten beobachteten Stadien. Durch diese Vermehrung einerseits, sowie durch die unterschiedliche Färbungsintensität, welche bei diesen Epithelien eine viel stärkere ist, als bei denjenigen der normalen Harnkanälchen, ist nun der Vergleich mit einem Adenome nahe gelegt. Mit Ausnahme eines Hohlraumes, der sehr beachtenswerthe Eigenthümlichkeiten darbietet, sind die übrigen drei leer. Zwischen ihnen lagert sich ein stellenweise an Rund- und Spindelzellen reiches Bindegewebe ein. In der Umgebung liegen zu Grunde gegangene Kanälchen und komprimirte Glomeruli.

Wenden wir jetzt unsere Aufmerksamkeit auf den Hohlraum, der, wie wir gesehen haben, nicht wie die übrigen leer war. Wir dürfen ihn wohl nach den obigen Ausführungen für ein stark erweitertes gewundenes Harnkanälchen ansprechen. Weshalb er aber ein ganz besonderes Interesse in Anspruch nimmt, ist bedingt durch den Umstand, dass er nicht, wie die früher erwähnten Stadien sehr stark mit den Wucherungen angefüllt ist, sondern uns die ersten An-

fänge der Geschwulstbildung vergegenwärtigt. Von einer Stelle seiner Wandung geht nämlich eine breitbasirte, kurzgestielte, kolbig endende Wucherung aus, die fast die gegenüberliegende Wand des Hohlraumes erreicht, aber auch an den Seiten nicht berührt, sondern einen ziemlich breiten Raum frei lässt. Auf der Kuppe der Sprosse befindet sich eine leichte Einsenkung. Das Epithel der Wandung geht gleichmässig auf diese Anschwellung über und bedeckt sie von allen Seiten. Bei wechselnder Einstellung sieht man auch den Zusammenhang der bindegewebigen Stützsubstanz des Knollens mit der Wand des Harnkanälchens und in ihr Spindel- sowie Rundzellen eingelagert. Wir haben es hier also höchst wahrscheinlich mit einem der frühesten Stadien des Adenoms zu thun, aus denen mit der Zeit die komplicirteren Verhältnisse, wie wir sie im Vorhergehenden kennen gelernt haben, zur Entwickelung gelangen.

Eine nicht minder interessante Stelle, welche gleichsam als Ergänzung der vorigen dienen kann, findet sich in deren Nähe (Fig. 3, S. 17). Hier handelt es sich ebenfalls um ein erweitertes Harnkanälchen und zwar ist der zur Betrachtung vorliegende Schnitt gerade so gefallen, dass die Kuppe eines gewundenen Kanälchens getroffen worden ist. Es erscheint nun in dem etwas unregelmässig runden Querschnitte desselben in der Tiefe die mosaikartige Zeichnung der Epithelauskleidung. Bei einer gewissen Einstellung heben sich dunkler gefärbte rundliche und verästelte Gebilde deutlich von dem helleren Grunde ab. In einem derselben erblickt man in dem lichteren, von stark gefärbten Kernen umgebenen Centrum zwei Kerne, welche zeigen, dass auch hier eine bindegewebige Stützsubstanz vorhanden; in einem zweiten befindet sich nur ein Kern. Diese beiden Bildungen sind rundlich, daneben bemerkt man auch andere, die aber die Kerne ihres Gerüstes nicht erkennen lassen, weil sie unter dem Niveau des Schnittes gelegen, also von demselben nicht getroffen sind, und man demgemäss ihre intakte Oberfläche

sieht. Sie haben ein sehr verschiedenes Aussehen. So liegt etwa in der Mitte des Harnkanälchens eine grössere dunkle Stelle, von der aus nach verschiedenen Seiten hin Ausläufer ausstrahlen und die mit den erwähnten beiden runden Gebilden in einem lockeren Zusammenhange stehen. Bei wechselnder Einstellung lassen sich nun die dunkleren Parthien bis in die Tiefe verfolgen. Dabei zeigt sich, dass dieselben aus dem Grunde hervorgesprosst sind, und dass dieser Grund mit den gleichen Zellen belegt ist wie jene. Schraubt man nämlich den Tubus langsam tiefer, so kommen allmählich die einzelnen Schichten dieser Sprossen zum Vorschein, und zwar erscheinen die Kerne der Schichten in immer weiter werdenden Kreisen, bis man schliesslich auf dem Grunde angelangt ist.

Im Hinweis auf die korrespondirende Stelle lässt sich dieses Bild leicht erklären: es handelt sich hier um ein weiter vorgeschrittenes Stadium der Entwickelung von Adenomen: während wir in dem vorher beschriebenen Harnkanälchen nur eine Sprosse mit einer Einsenkung auf der Kuppe fanden, haben wir uns hier eine Anzahl solcher Auswüchse vorzustellen, welche sich bei ihrem ferneren Wachsthum getheilt haben. Ein günstig fallender Schnitt wird dann das obige Bild liefern. Eingeschlossen ist die ganze Partie von einem faserigen, Spindel- und Rundzellen enthaltenden Bindegewebe, in welchem in der Umgebung erweiterte, aber leere Harnkanälchen liegen.

Es stammt auch dieser Schnitt aus den oberflächlichen Schichten der Nierenrinde und handelt es sich offenbar darum, dass der Schnitt die Kuppe eines gewundenen Harnkanälchens getroffen hat und zwar so, dass die aus dem Grunde der Kuppe hervorgesprossten Auswüchse wegen ihrer verschiedenen Länge nur zum Theil durchschnitten wurden, dass also andere kleinere, die unter dem Niveau des Schnittes lagen, ganz intakt zur Anschauung gelangten. Es ist demnach auch auf Grund dieser Stelle anzunehmen, dass den

gewundenen Harnkanälchen die Hauptrolle bei diesen Processen zufällt. Ob die geraden hieran gleichfalls Antheil nehmen, soll nicht geleugnet werden, doch gaben die untersuchten Schnitte hierfür keine Anhaltspunkte.

Vergegenwärtigen wir uns noch einmal die bisherigen Untersuchungen, so werden wir uns die Entwickelung der in Frage kommenden Geschwülste in folgender Weise vorzustellen haben. Die Adenome entstehen vorzugsweise aus den Epithelien der gewundenen Harnkanälchen. Ob die Bildung derselben besonders auf Grund vorhergegangener Veränderungen der Nieren durch chronische interstitielle Nephritis erfolgt, wie Weichselbaum und Greenish gesehen haben, lässt sich aus den hier gewonnenen Resultaten nicht bestimmen, da drei von den untersuchten Geschwülsten Nieren entstammten, die keinerlei primäre interstitielle Erkrankungen aufwiesen. Es mag jedoch auch wohl in diesen Fällen möglich gewesen sein, dass der Anstoss zur Geschwulstentwickelung gegeben wurde durch kleinste Veränderungen des Nierenstützgewebes, wie sie sich z. B. bei Infektionskrankheiten herausbilden. Durch Einflüsse dieser oder anderer Art kommt es nun zu einer Wucherung der Epithelien und der Bindegewebselemente der Harnkanälchen in das erweiterte Lumen hinein. Durch Vermehrung und Ausbreitung dieser Sprossenbildungen und gleichzeitiger Erweiterung des Harnkanälchens und durch gleiche Vorgänge in den benachbarten kommen die komplicirteren Gebilde zu Stande, die wir im Anfange dieser Arbeit kennen gelernt haben. Die vielfachen bindegewebigen Züge, welche die Tumoren durchsetzen, sind also entweder das veränderte interstitielle Nierengewebe, oder man könnte sie sich auch in der Weise entstanden denken, dass die Sprossen innerhalb der Harnkanälchen bei ihrem weiteren Wachsthum sich an eine Stelle der Wand anhefteten. Durch den Druck, den die grösseren Tumoren auf das umgebende Nierengewebe aus-

üben, entsteht an der Peripherie eine reaktive Wucherung, die dann als Kapsel dieselbe umgiebt.

Es ist nun wohl nicht mehr zweifelhaft, dass es sich in den bisher erwähnten Fällen um echte Adenome handelt, wie sie auch von Grawitz und Anderen gesehen wurden, und es ist deshalb hier näher auf sie eingegangen worden, weil es ein günstiger Zufall gestattete, eine ganze Reihe von verschiedenen Entwickelungsstadien nebeneinander betrachten zu können und dadurch Aufschlüsse über ihre Entstehung und ihr weiteres Wachsthum zu gewinnen.

Aber nicht alle, den vorhergehenden Tumoren oft sehr ähnliche Neubildungen der Niere lassen sich auf die angegebene Weise erklären, und bei ihnen tritt die Ansicht, welche Grawitz hinsichtlich ihrer Entstehung aufstellte, in ihre gebührende Rechte. So liegen uns ferner zwei Geschwülste vor, die seit längerer Zeit im pathologischen Institute zu Bonn aufbewahrt wurden.

Ueber die erste derselben, die mit der Bezeichnung „interstitielles Lipom“ versehen war, fehlen genauere Angaben. Ausser dieser Neubildung am oberen Pole der Niere ist nichts Abnormes an ihr zu entdecken. An der Oberfläche der Niere tritt die Geschwulst in einer ovalen, flachkugelig prominirenden Gestalt hervor, deren Länge 12, deren Breite 7 bis 5 mm beträgt. Legt man einen Schnitt senkrecht zur Oberfläche mitten durch die Geschwulst, so erkennt man, dass zwischen ihr und dem Nierengewebe rücksichtlich der Farbe kein hervorragender Unterschied besteht; sie ist graugelb. Was ihre Gestalt angeht, so erstreckt sie sich stumpfkeilförmig, in ihrem längsten Durchmesser 13 mm zählend, in die Niere hinein bis zur Marksubstanz; im übrigen ist sie scharf umgrenzt, ihre Seiten leicht gebogen. In der Randzone werden schon jetzt Gefässe sichtbar.

Auf den ersten Blick, den man bei schwacher Vergrösse-

rung auf das Präparat wirft, scheint es, als wenn man es mit einer gewöhnlichen Fettgeschwulst zu thun habe. Doch ergeben sich bei näherer Betrachtung sehr abweichende Unterschiede bezüglich der Ablagerung des Fettes. An der einen Stelle ist dieselbe eine so reichliche wie in wirklichem Fettgewebe, an einer anderen trifft man nur vereinzelt Fett an, getrennt durch ein gelbliches Zwischengewebe; wieder an einer anderen fehlt es überhaupt und man stösst auf ein gelbliches Gewebe anscheinend ohne besondere Struktur. Es finden sich ferner viele weite, geschlängelt verlaufende Gefässe, welche an der Peripherie grössere Gruppen bilden, während in das central gelegene Gewebe nur vereinzelte Ausläufer hineindringen. Aber nicht allein in der gröberen Gruppirung des Fettes zeigt sich eine Abweichung von dem normalen Gewebe, sondern auch in der sehr verschiedenen Grösse der einzelnen Zellen: zwischen dem Umfang einer normalen Fettzelle und den kleinsten punktförmigen Tröpfchen sind die mannigfaltigsten Uebergänge vorhanden.

Dies tritt bei stärkerer Vergrösserung noch klarer hervor (Fig. 4). Dem Aufbau der Geschwulst liegt ein faseriges, nur mit wenigen Zellen versehenes Bindegewebe zu Grunde. Es schliesst Gefässe ein, die besonders am Rande der Geschwulst in grosser Anzahl auftreten und deren weites Lumen umgeben ist von einer ganz ausserordentlich dicken, starrfase-

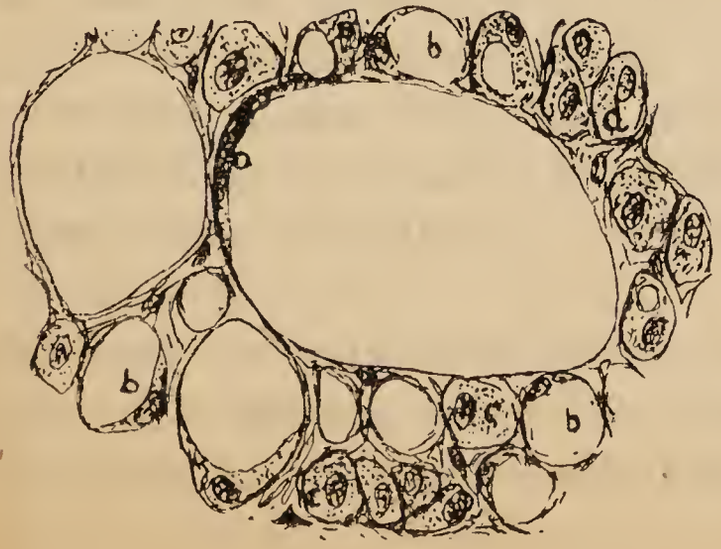

Fig. 4.

Nebennierenadenom der Niere.

Die einzeln oder zu mehreren in einer Alveole liegenden Zellen enthalten verschiedene Mengen von Fett. a sehr grosse Fettzelle. b Fettzellen mittleren Grades, c fettlose Zellen.

Fig. 5.

Nebennierenadenom der Niere.

Grössere der Nebennierenrinde entsprechende Alveolen. a zwei grosse Alveolen mit kleinen Fetttropfen an einzelnen Zellen, b grössere Fettzellen.

rigen Wandung. Zwischen den Gefässen in der peripheren Zone ist von den charakteristischen Geschwulstelementen sehr wenig zu entdecken.

Nach der Färbung werden in dem Bilde auch zellige Elemente sichtbar und zwar zeigen sich dieselben in alveolärer Anordnung, die jedoch nicht überall mit gleicher Deutlichkeit gesehen wird. Die Maschen, welche diese Zeichnung bewirken, sind von wechselnder Grösse und Gestalt; während die kleinsten von ihnen nur eine Zelle enthalten, schliessen die grösseren zwei oder mehrere derselben ein. Die Mehrzahl der grossen Alveolen besitzt eine langgestreckte Gestalt und sie lagern sich, hauptsächlich in den peripheren Abschnitten, an die gefässreichen Partien anstossend, parallel nebeneinander in gleicher Richtung mit der Grenze des Tumors; die kleineren sind mehr rundlich geformt und liegen zum Theil zwischen den ersteren oder auch in Gruppen zusammen. Letzteres ist vor Allem in den centralen Theilen der Fall.

Die Zellen in den Alveolen bestehen aus einem fein granulirten Protoplasma und einem grossen nicht scharf konturirten Kern. Auch die Zellgrenzen sind nicht deutlich wahrzunehmen.

Das Fett, von dem oben die Rede war, ist nun nicht,

wie man sehr deutlich sehen kann, in das Bindegewebe eingelagert, sondern bildet vielmehr den Inhalt der Alveolenzellen. Dadurch, dass die einzelnen Zellen in verschiedenem Maasse Fett angenommen haben, entstehen dann auch die erwähnten Uebergänge zwischen den punktförmigen Tröpfchen und den umfangreicheren Fettklümpchen. Im Anfang, wenn die Zelle das erste Fett in sich aufnimmt, tritt es als körnige Einlagerung im Protoplasma auf, bei weiterer Zunahme vereinigen sich die einzelnen Tröpfchen und das Protoplasma wird auf die Randzone eingeschränkt. Am reichlichsten findet es sich um den Kern herum, der ebenfalls in Folge des Processes an die Peripherie gedrängt wird und dadurch meist aus der runden Gestalt in eine länglich abgeplattete übergeht. Es ist natürlich, dass durch diese Vorgänge die Zelle an Volumen zunimmt und ferner macht sich die Tendenz sich abzurunden bemerkbar.

Oft sind auf grössere Strecken alle Zellen ziemlich gleichmässig mit Fett angefüllt, so dass hierdurch leicht der Gedanke an Fettgewebe wachgerufen wird; an anderen Stellen, und zwar wohl an den meisten, wird dagegen diese gleichmässige Anfüllung vermisst, und es wechseln grosse Zellen mit kleinen ab; noch andere entbehren überhaupt des Fettes. Zuweilen findet man grössere Alveolen ganz frei von demselben (Fig. 5) und gleich daneben stösst man auf reichliche Fettzellen, so dass also auf diese Weise ein sehr wechselndes Bild zu Stande kommt.

Nirgendwo innerhalb der Geschwulst ist eine Spur von Glomerulis oder anderen Nierenelementen zu entdecken. Die Grenze gegen die Niere ist überall eine scharfe, ohne dass eine eigentliche Kapsel vorhanden wäre; nur findet sich hier das interstitielle Gewebe des Tumors etwas reichlicher in Längsfaserzügen angehäuft. Im Uebrigen gehen die Harnkanälchen allseitig direkt an die Geschwulst heran. Allerdings ist letztere in der Peripherie nicht fetthaltig, sondern

es kommt zunächst eine dünne Schicht faserigen Bindegewebes.

Eine Struktur, wie wir sie eben bei dem Tumor kennen gelernt haben, lässt es als höchst unwahrscheinlich hinstellen, dass die Entstehung desselben auf irgend welche Elemente der Niere zurückzuführen sei, und es lassen sich hierfür keinerlei Anhaltspunkte ausfindig machen. An keiner Stelle ist ein direkter Uebergang zwischen Niere und Geschwulst vorhanden, vielmehr liegt es hier bei der Anordnung der Epithelzellen nahe, die Grawitz'sche Ansicht hinsichtlich der Aetiologie in Anspruch zu nehmen. Wenn wir kurz rekapituliren, was Grawitz am Schlusse seiner Abhandlung sagt, dass die Beschaffenheit der Geschwulstzellen durchaus von derjenigen der Harnkanälchen abweicht, dass die Fettinfiltration an den Epithelien der Harnkanälchen niemals vorkommt, dagegen in denen der Nebennierenrinde ein ganz gewöhnlicher Vorgang ist, dass die drüsenähnlichen Bildungen in der Peripherie dem Bilde der Nebennierenrinde, die unregelmässigen Zellhaufen in den centralen Abschnitten der Marksubstanz der Nebenniere entsprechen, und damit den Befund vergleichen, den uns der vorliegende Tumor geliefert hat, so können wir kein Bedenken tragen, die Entstehung derselben auf die Nebenniere zurückzuführen.

Weniger deutlich gestalten sich die Verhältnisse bei einem zweiten Tumor, der von der Niere einer alten Frau stammt. Er ragt etwas über die Nierenoberfläche hervor und unterscheidet sich auch hinsichtlich der Farbe von dem umgebenden Nierengewebe. Auch auf dem Durchschnitte quillt er, da er ziemlich weich ist, über die Schnittfläche heraus. Seine weissliche Färbung hebt ihn auch hier deutlich von der normalen Umgebung ab, so dass eine scharfe Umgrenzung vorhanden ist. Die Geschwulst besitzt ungefähr die Grösse einer kleinen Erbse, eine Andeutung von Keilform fehlt.

Auch bei schwacher Vergrösserung findet man eine deutliche Abgrenzung des normalen und des pathologischen Gewebes, doch wird eine eigentliche Kapsel vermisst, und das interstitielle Nierengewebe geht unvermittelt in die Substanz der Neubildung über. In grösster Nähe derselben, doch nirgends mit ihr in direktem Zusammenhange stehend, trifft man auch Glomeruli und Harnkanälchen, die an manchen Partien nichts Abnormes darbieten, an anderen dagegen komprimirt sind. An einer Stelle verlaufen an der Grenze zwei sehr starke, mit Blut gefüllte Gefässe, deren Wandung aber nicht verdickt ist.

Das faserige Grundgewebe der Geschwulst weist einen ganz ausserordentlichen Reichthum an Spindelzellen auf und ist gleichmässig zusammengesetzt. Nur lassen sich in den centralen Partien vereinzelte, in den peripheren zahlreichere, durch ihr helles Aussehen sich scharf abhebende Fetttropfen nachweisen, und zwar scheinen die der Grenze naheliegenden eine bestimmte Anordnung zu haben. Es ist jedoch der Fettgehalt dieses Tumors ein bei weitem geringerer als bei dem vorher beschriebenen.

In Bezug auf die Begrenzung ergiebt auch die starke Vergrösserung keine weiteren Einzelheiten und ausser der schon erwähnten streckenweise vorhandenen Compression der Glomeruli und Harnkanälchen ist nichts Abnormes in der Umgebung der Geschwulst zu entdecken. Ihr grosser Reichthum an Spindelzellen verleiht ihr den Charakter eines Sarkoms. Einer genaueren Betrachtung wären nun noch die Fetttropfen zu unterziehen. Wie bei dem vorigen Tumor kann man auch hier mit Sicherheit konstatiren, dass dieselben nicht einfach in das Bindegewebe eingelagert sind, sondern vielmehr sich im Innern von Zellen befinden, die in einer der Peripherie anliegenden Stelle einen deutlich alveolären Bau aufweisen. Und zwar sind sie hier in Reihen angeordnet, die der Grenze parallel laufen und meist zwei bis drei Fetttropfen enthalten, nur selten mehr; zu-

weilen sieht man zwei oder drei solcher Reihen nebeneinander liegen. Auch hier fällt die Verschiedenheit in der Grösse der einzelnen Zellen sofort ins Auge, wenn auch die grosse Mannigfaltigkeit der Stadien, wie sie der erste Tumor darbot, vermisst wird. Die meisten der Zellen haben sich bereits ziemlich reichlich mit Fett versehen und sind rundlich oder auch länglich. Der Kern ist durch die Fettaufnahme wandständig geworden und erscheint abgeplattet. Die Zellen der einzelnen Alveolen sind gegen einander durch ein dünnes faseriges Gewebe abgegrenzt, wo zwei solcher Reihen parallel laufen ist dieses Zwischengewebe etwas stärker.

Wenn sich nun auch bei diesem Tumor die Verhältnisse nicht ganz so deutlich gestalten wie bei dem vorigen, so kann es doch kaum zweifelhaft bleiben, dass wir es auch hier mit einer ganz gleichen Neubildung zu thun haben, die auch hier auf ein abgesprengtes Stück der Nebenniere zurückgeführt werden muss.

Fassen wir nun kurz noch einmal das Resultat der vorliegenden Untersuchungen zusammen, so konnten wir die Mittheilung von Grawitz bestätigen, dass neben echten Adenomen der Niere, die in unseren Beobachtungen von gewundenen Harnkanälchen abzuleiten waren, auch Geschwülste vorkommen, die man bisher theils zu den Adenomen, theils zu den Lipomen gestellt hat, die aber versprengten Nebennierenabschnitten ihre Entstehung verdanken.

Zum Schlusse erfülle ich die angenehme Pflicht, Herrn Professor Ribbert für die Ueberweisung der Präparate und seine freundliche Unterstützung bei den Untersuchungen, sowie für die Anfertigung der beigefügten Zeichnungen meinen herzlichsten Dank auszusprechen.

Vita.

Geboren wurde ich Karl Wiefel, evangelischer Confession, Sohn des Arztes Karl Wiefel und der Mathilde geb. Bonhoff, zu Wengern in Westfalen am 22. April 1861. Zuerst besuchte ich die dortige Elementarschule, darauf die Rektoratschule. 1875 wurde ich in die Quarta des Gymnasiums zu Dordmund aufgenommen und erhielt dort Ostern 1881 das Zeugniss der Reife. Das Studium der Medicin begann ich in Bonn; nach einem Semester wandte ich mich nach Greifswald, wo ich im März 1883 das tentamen physicum bestand. Darauf besuchte ich die Universitäten zu Bonn und Berlin und absolvirte das tentamen rigorosum zu Bonn am 9. Juli 1885.

Während meiner Studienzeit besuchte ich die Vorlesungen folgender Herren Professoren und Docenten:

Bonn: Binz, Clausius, Doutrelepont, Finkler, A. Kekulé, Kochs, Kocks, Koester, Krukenberg, Nussbaum, Pflüger, Ribbert, Rühle, Rumpf, Saemisch, Schaaffhausen, Strasburger, Trendelenburg, Ungar, de la Valette St. George, Veit, Witzel, Wolffberg.

Greifswald: A. Budge, J. Budge, v. Feilitzsch, Gerstäcker, Landois, Limpricht, Schwanert, Sommer, Vogt.

Berlin: v. Bergmann, Fraentzel, v. Frerichs, Gusserow, Hofmeier, Lewin, Leyden, Lucae, Mendel, Perl, Virchow, J. Wolff, M. Wolff.

Allen diesen hochverehrten Herren sage ich an dieser Stelle meinen besten Dank.